

# Neuroblastoma

Dres. Aurelio Tamayo y Gerardo Sela\*

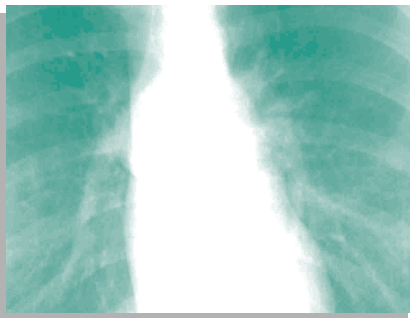
Paciente de 14 años de edad, de sexo femenino, con cefalea intermitente de 12 meses de evolución secundaria a crisis hipertensivas. Se le solicita tele de tórax para evaluación cardiovascular.

(Fig. 1-2)

## Hallazgos

- Imagen con densidad en partes blandas de localización paravertebral derecha, sin erosión ósea ni participación pleural. No hay cardiomegalia.

- Signos radiológicos de masa mediastinal y su ubicación en la placa posteroanterior
- 1. Signo extrapleural  
Lesión de bordes nítidos y bien delimitados por la pleura, convexa hacia el pulmón formando ángulos obtusos en los extremos. (Fig. 3)



- 2. Signo de la silueta  
Las lesiones en el mismo plano borran sus contornos. Cuando están en diferentes planos (una anterior como el corazón y

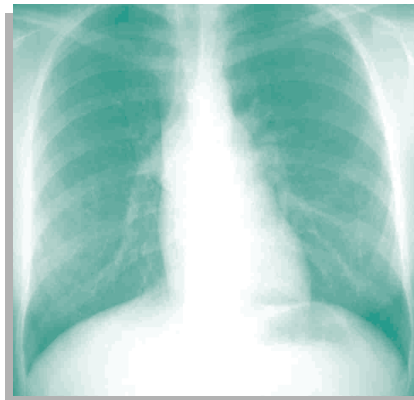


Fig.1 PA de

otra posterior) no persisten sus contornos nítidos.

- 3. Signo cervicotorácico  
Una lesión que sobrepasa el nivel de la clavícula es de mediastino posterior.

- 4. Signo del iceberg  
Una lesión bien delimitada con bordes convergentes en forma de paréntesis ( ), a un lado de la columna, es torácica. Si tiene bordes divergentes simulando un iceberg, suele ser abdominal.

- Diagnóstico diferencial de tumores de mediastino posterior con densidad de partes blandas Neurogénicos, vertebrales, abscesos paraespirales, hematomas, hematopoyesis extramedular. Tumores esofágicos, adenopatías, tumores mesenquimatosos, hernias de Bochdaleck y secuestro intralobar.

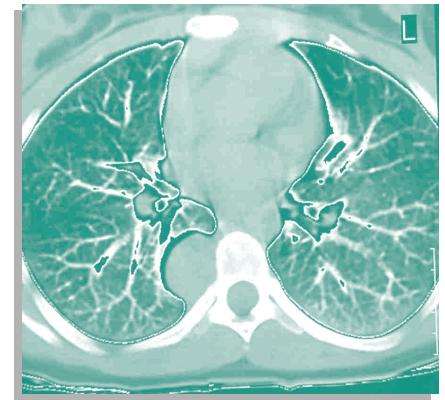


Fig.2 TAC de tórax sin

Los tumores neurogénicos más frecuentes en el adulto son el Schwannoma y neurofibromas; en los niños son los originados por células ganglionares simpáticas (ganglioneuromas, ganglioneuroblastomas y neuroblastomas). Otro grupo de tumores menos frecuente es el de los paragangliomas como el quemodectoma y feocromocitoma.

El caso correspondió a un neuroblastoma. La paciente se operó y se le resecó el tumor dándosele de alta sin terapia de ningún tipo. **NE**

\*Médicos radiólogos  
Medimagen  
Calle 4ta. 7443, Zona Centro,  
C.P. 22000, Tijuana, B.C.  
Tel. 01(664) 685-1388  
Fax: 01(664) 685-8776  
E-mail: selabg@hotmail.com